

Klauwrot bij varkens

Verzameling van casussen met klauwrot, vermoedelijk vergelijkbaar met hoefrot/rotkreupel bij schapen, geiten en koeien en rotstraal bij paarden.

Bacteriele infectie, voornamelijk *Spherophorus necrophorus*, anaeroob

Oorzaak: vochtige omgeving, in combinatie met suikerrijk dieet (tijdelijk zoals suikerrijk gras in het voorjaar of permanent door bijvoeding met bijvoorbeeld fruit of suikerrijke groentes, gekromde tenen lijken een verhoogd risico te geven

Kenmerken:

Harig oppervlak, weggevreten zool, necrose geur, kloven, putten of scheuren in de zool, onevenredig groot zooloppervlak/uitstulpend, mankheid, flappen op de zool

Mogelijke behandelingen:

Bekappen en zoveel als mogelijk het aangetaste materiaal weghalen, schoonmaken, direct behandelen met blauwspray of ander product
Injectie met langwerkend antibioticum
Desinfectiemat voor de stal gedrenkt in antibiotica of desinfecterende middelen
Sta of voetbaden met antibiotica of desinfecterende middelen (werkt vaak minder goed voor varkens)
Huisvesting, droog opstallen / minder nat

Producten voor behandeling:

Kevin Bacons hoofsolution
Field paste anti rotstraal hoefklei
Magic Hoof Powder

Diverse keren aangetroffen bij verschillende soorten minivarkens, lijkt bovengemiddeld vaak bij Kunekunes voor te komen.

Totaal 250 bekappingen, waarvan 8 met klauwrot problemen:

225 minimixjes, 2 met klauwrot, < 1%

30 kunekunes 9 met klauwrot, > 25%

Casus Knor - Kunekune - beer - 6 jaar oud

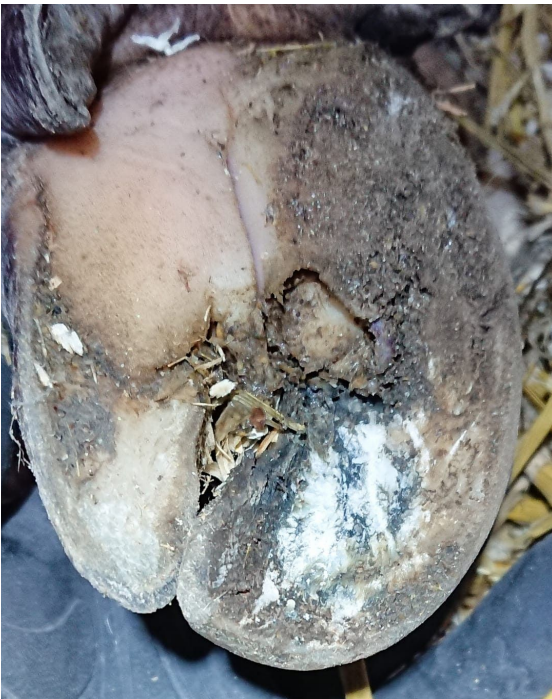

Rode pijl, de klauw wand is niet meer gedefinieerd te zien en er zitten scheuren in, de bodem is schuin

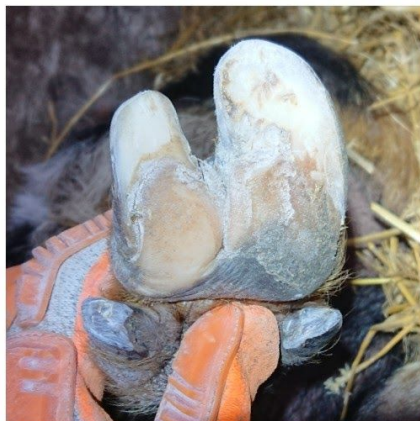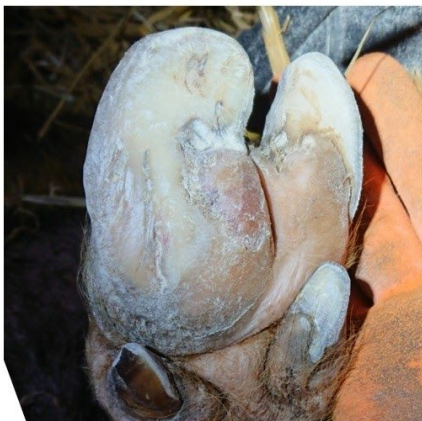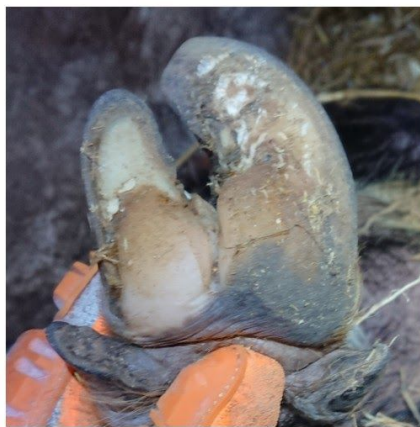Gele pijl, hier is de klauwrot aan de gang, een deel van de klauw en de zool zijn al weggevreten waardoor er een kratertje is ontstaan

Groene pijlen, kloven in de zool met flapjes eelt die eroverheen vallen

En natuurlijk de lengte en kromming van de teen



Beide voorpoten zijn aangetast



Bekapt:

Lengte zorgvuldig ingekort tot op het leven en kromming zoveel mogelijk gereduceerd

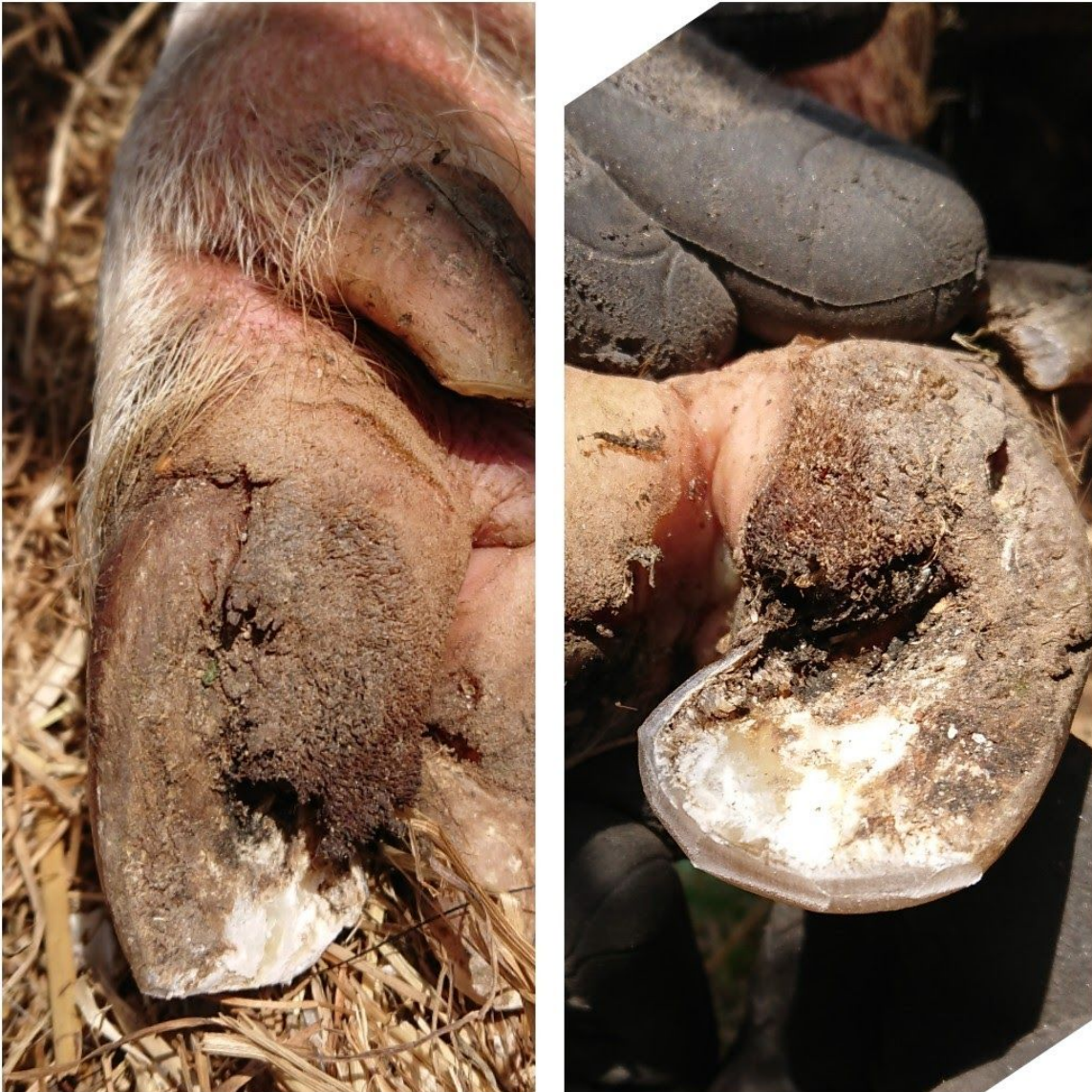Eeltplekken op de zool weggehaald

Kloven en scheuren zo ondiep mogelijk gemaakt door overtollige overgroei weg te halen

Klauwwand teruggezet en bodem in zijn geheel gebalanceerd

Behandeling met Magic Hoof Powder aangeraden ivm vochtige leefomstandigheden

Casus Mokka - Kunekune - gelt - 6 jaar oud



Bekapt:

Zonder narcose, op de zij, niet te flippen

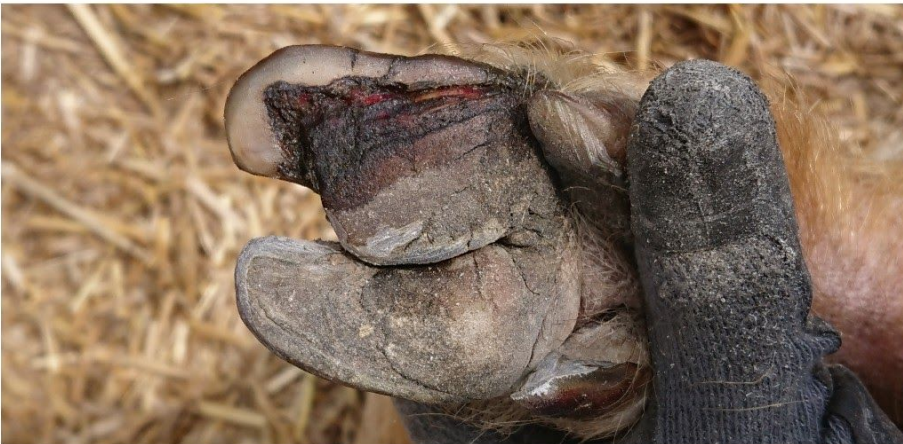Met de tang ingekort en afgerond, behandeling met Magic Hoof Powder aangeraden

Vermoedelijk is een volledige bekapping (onder narcose) nodig om het probleem tot op de kern aan te pakken

Casus Billie - Kunekune - borg - 3 jaar oud



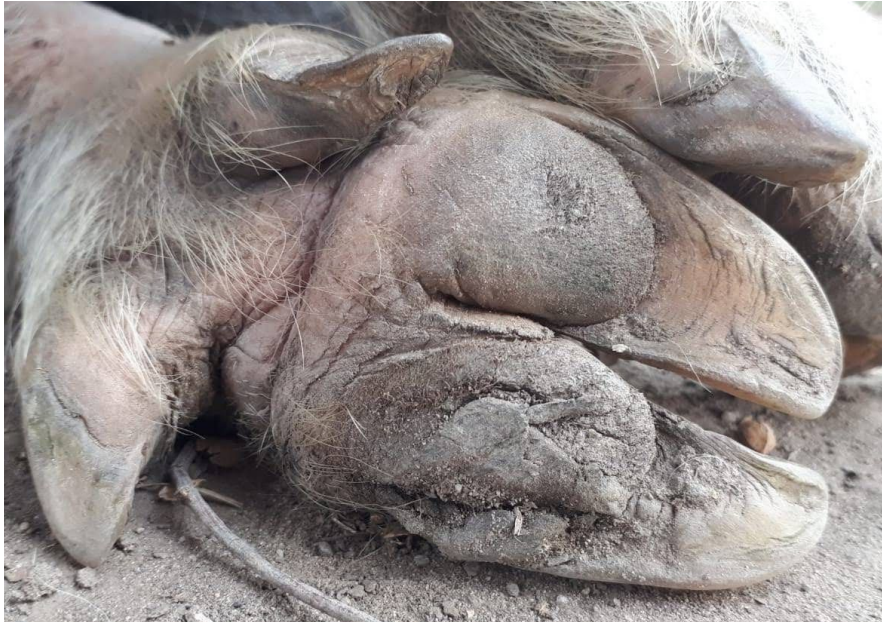Bekapt:
Lengte ingekort,
kromming
verminderd en
klauwwand
teruggezet.
Behandeling
met Kevin
Bacons
Hoofsolution
ingezet



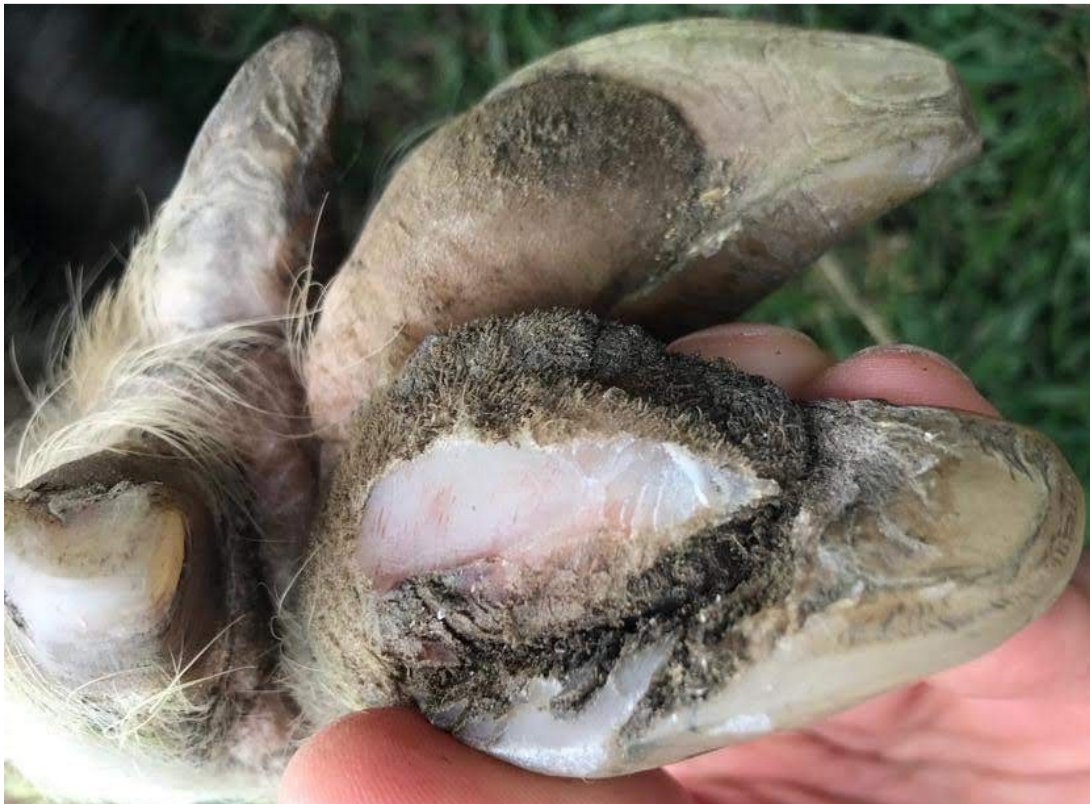Update 5 maanden later, ongeveer
twee maanden behandeld met
KBH



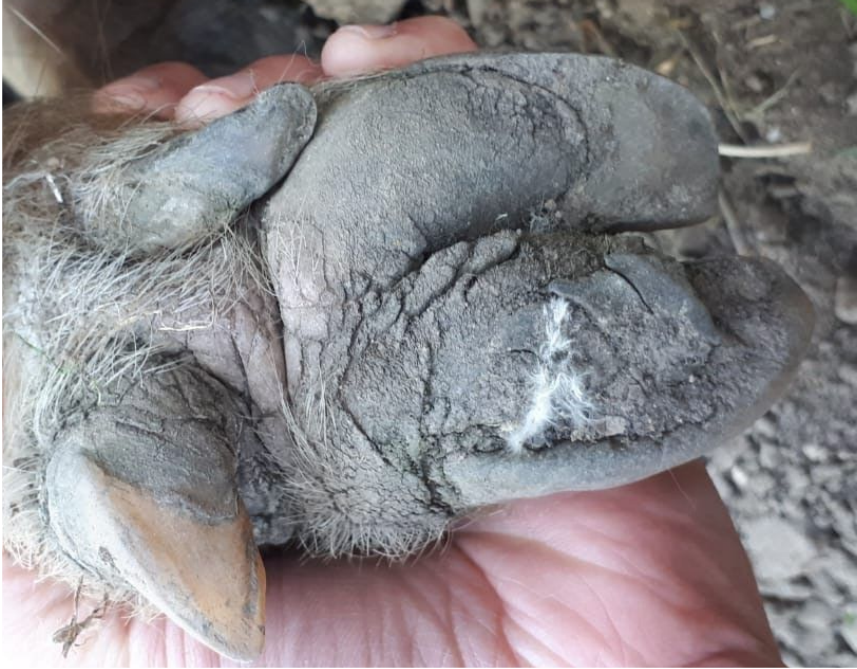Casus Ginger George - Kunekune - borg - 3 jaar oud



Beginsituatie
december 2019



Narcose en bekapping door dierenarts, nabehandeld met blauwspray, december 2019



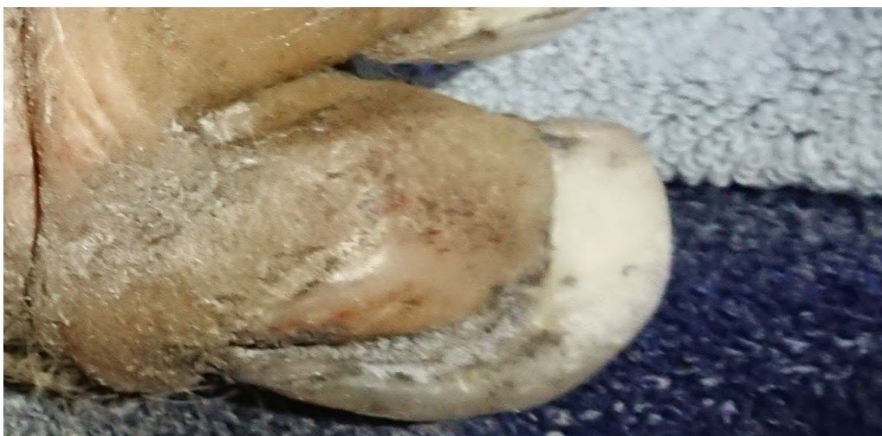Update april 2020

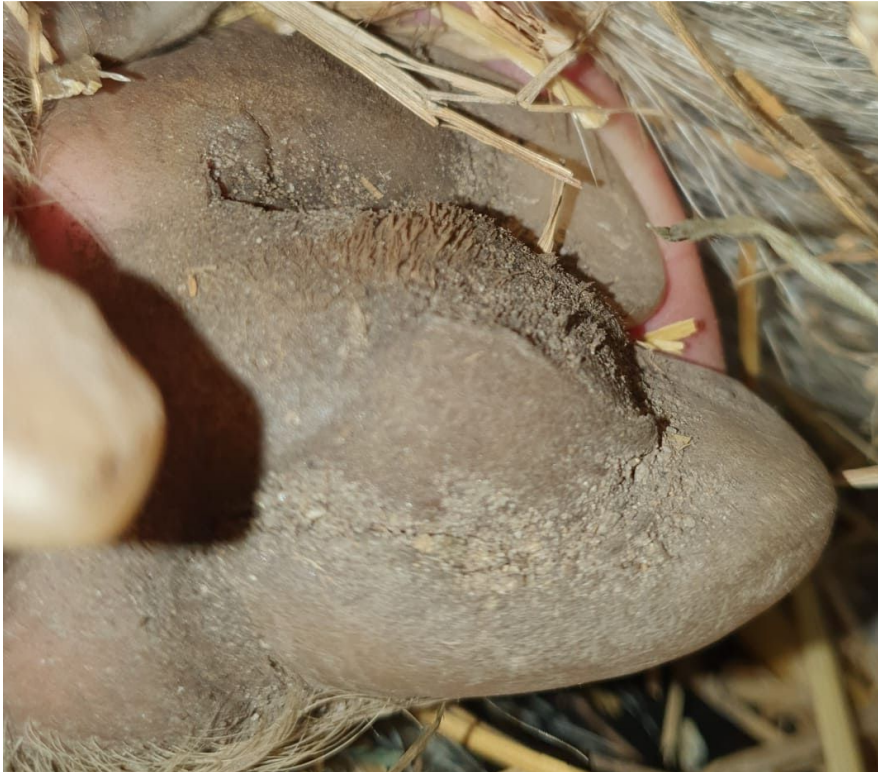

November 2020

Bekapt:

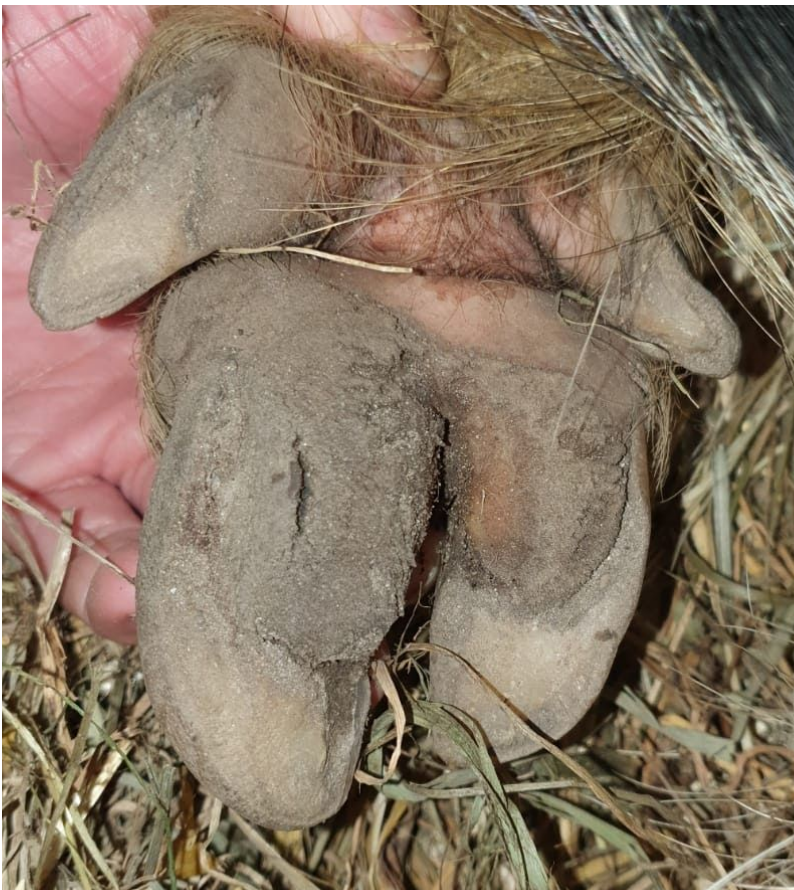Lengte ingekort,
kromming
verminderd,
klauwwand
teruggezet en zool
vlak gemaakt,
aangetast
materiaal
verwijderd





Update december 2020

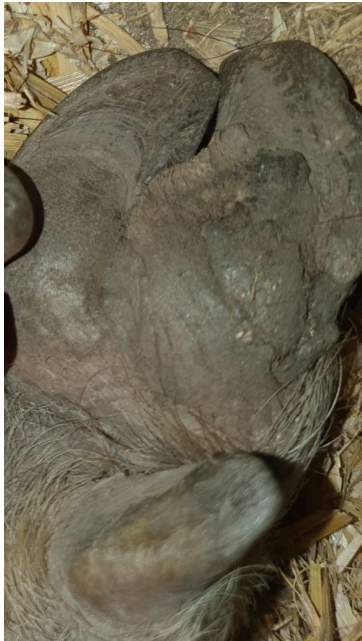behandeling met Magic Hoof Powder voortgezet door eigenaar. Aan harige structuur is te zien dat de besmetting nog niet onder controle is, blijft terugkomen.



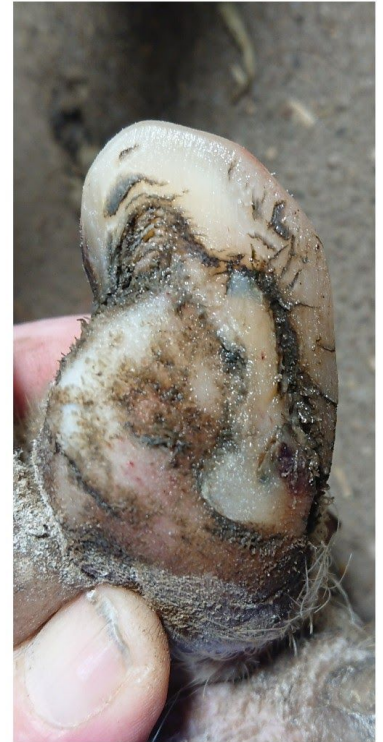Update januari 2021

langwerkende antibioticakuur geadviseerd

Casus Fiona - Kunekune - zeug - 2 jaar oud



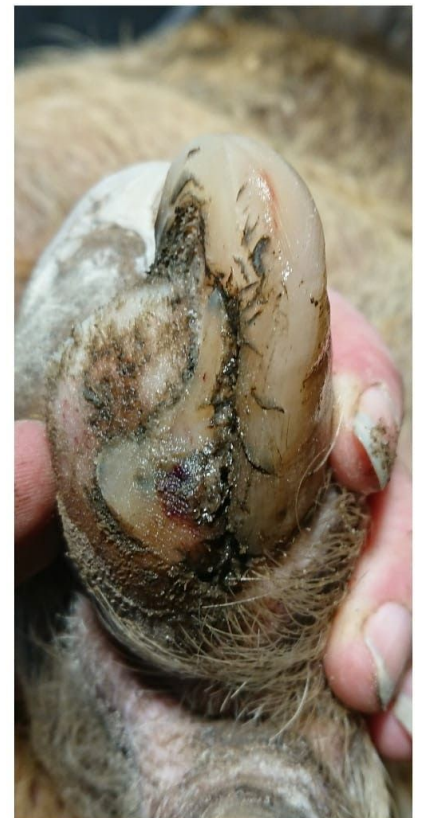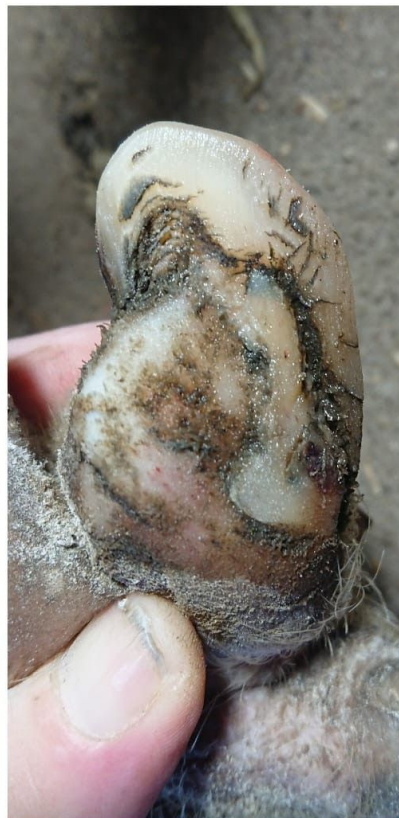Augustus 2020
Beginsituatie links voor



oktober 2020

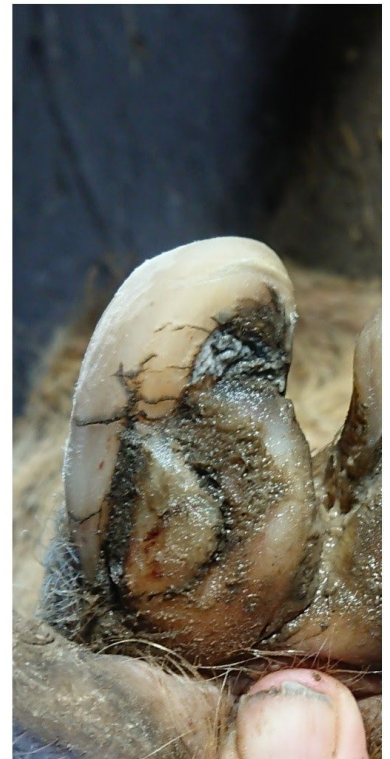
Bekapt:

Kromming verminderd,
klauwwand teruggezet,
aangetaste delen zool
verwijderd, ingesmeerd met
klauwolie en behandeling met
Magic Hoof Powder ingezet

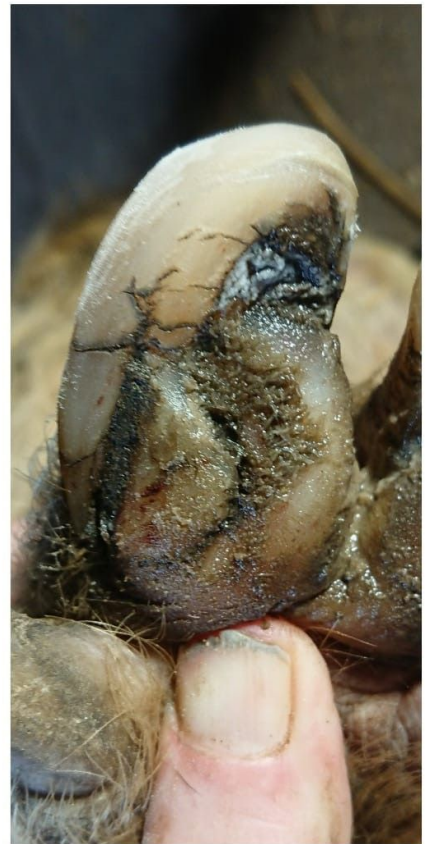
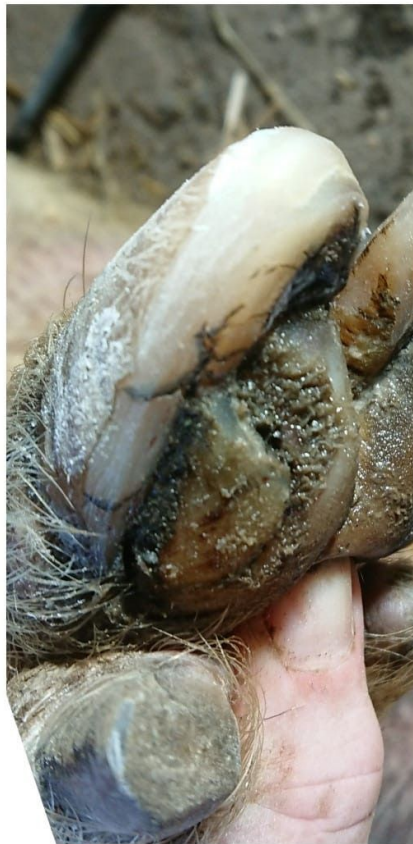


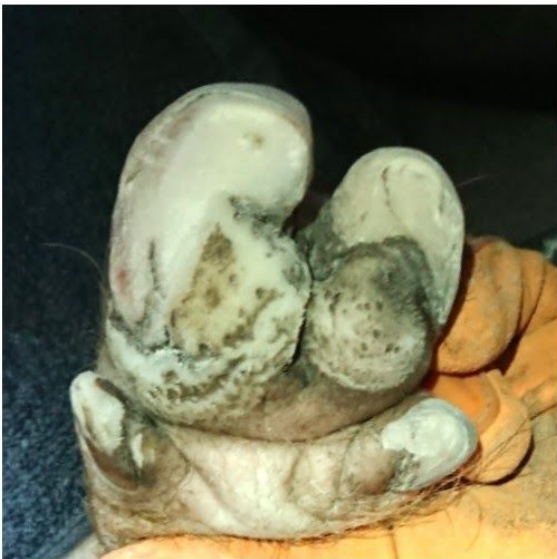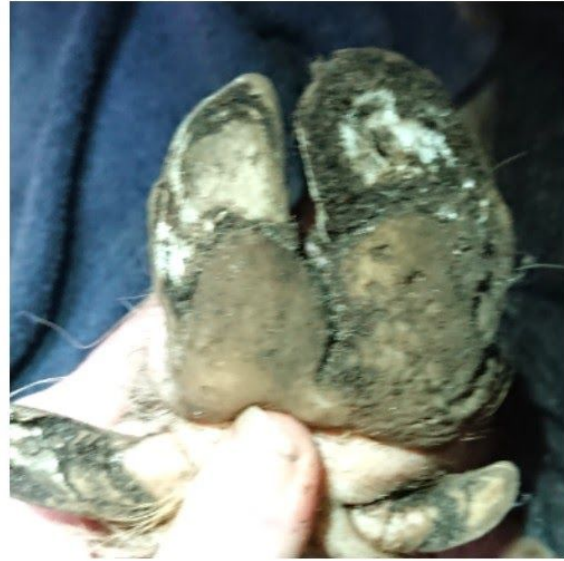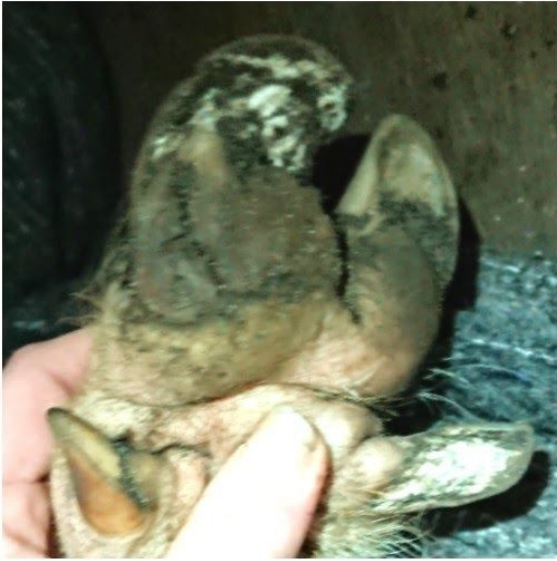augustus 2020
Beginsituatie rechts voor



oktober 2020
Bekapt:
Kromming verminderd,
klauwwand teruggedzet,
aangetaste delen zool
verwijderd, ingesmeerd met
klauwolie en behandeling
met Magic Hoof Powder
ingezet



Casus Diva - minimix limo - zeug - 4,5 jaar oud



Januari 2021

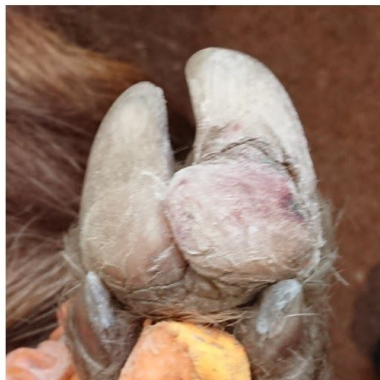
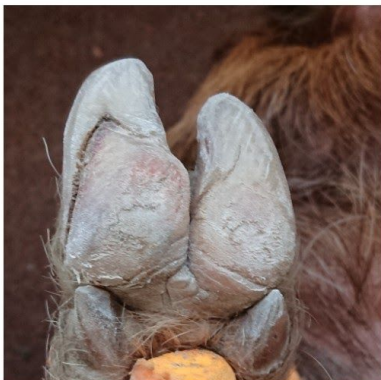
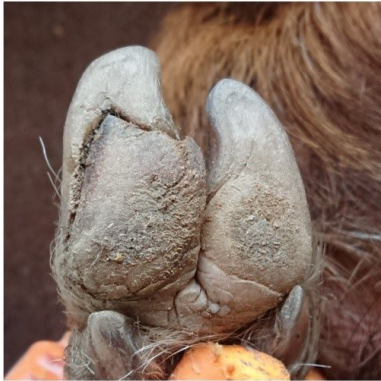
Bekapt:

ingekort, kromming verminderd

klauwwand teruggezet

aangetast materiaal zool verwijderd

Casus Fien - Kunekune - zeug - 1 jaar oud



januari 2021

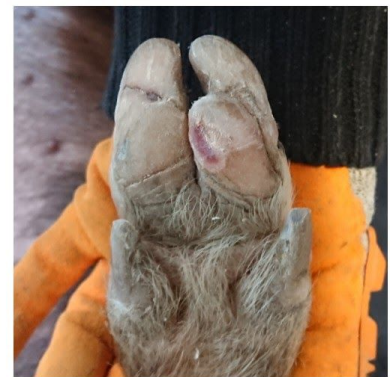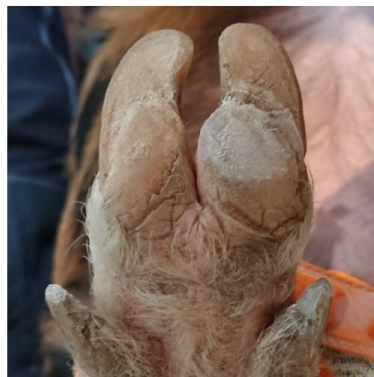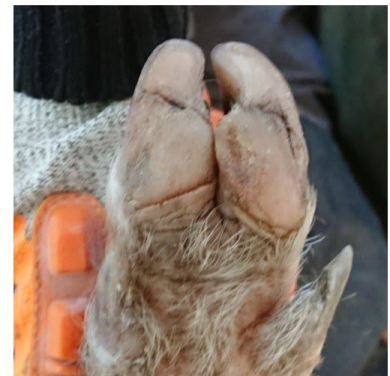
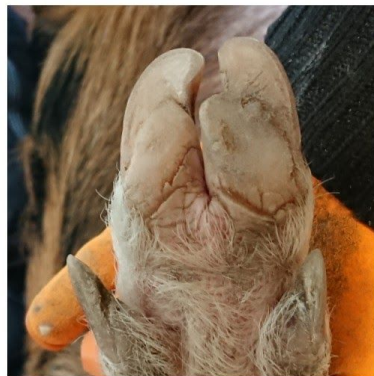Bekapt:

Klauwwand teruggezet
Beginnende aantasting

verwijderd

Behandeling met Field
Paste gestart en door
eigenaar voortgezet

Alle 4 de poten blijken
aangetast, heeft suikerrijk dieet,
strikt suikerarm dieet voor een
half jaar voorgeschreven



Casus Gurbe - minimix - borg - 5 jaar oud



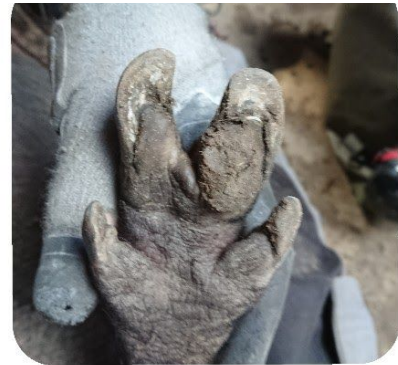augustus 2020

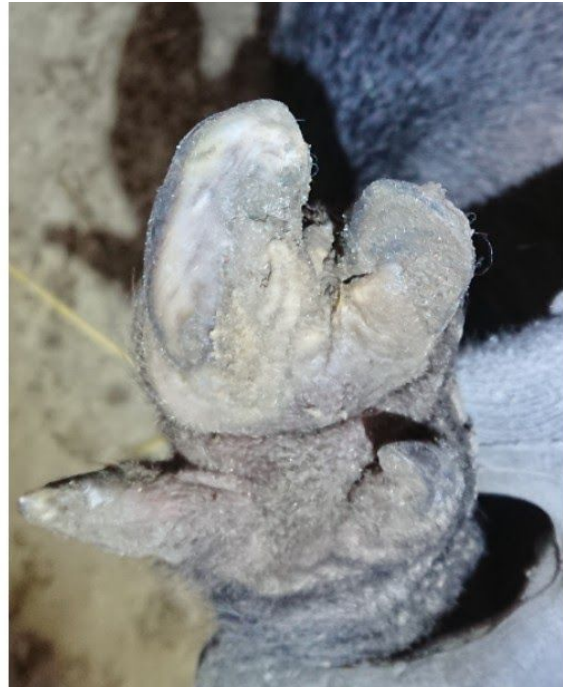Bekapt:
ingekort en
kromming
verminderd,
klauwwand
teruggezet en
bodem vlak
gemaakt,
aangetast
materiaal
verwijderd



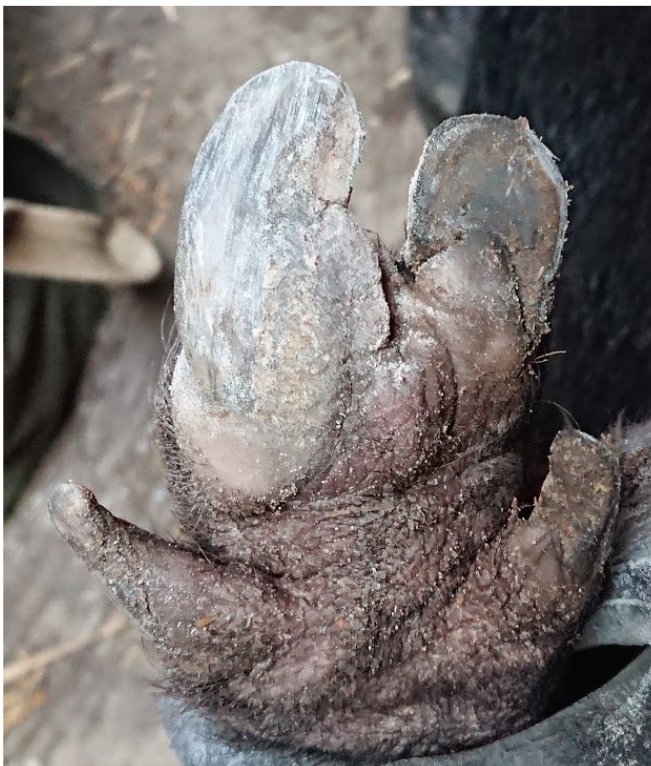voorpoten

achterpoten



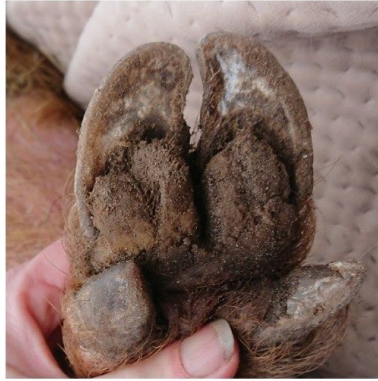
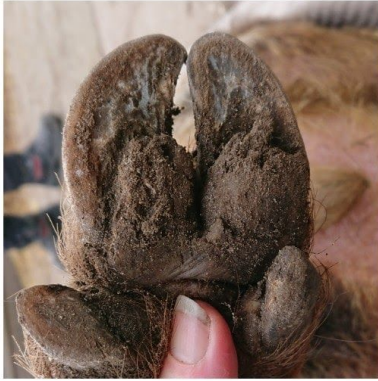
november 2020, tweede bekapping rechts achter, loopt mank op deze poot, andere poten zijn in orde



twee weken later, zool nog verder gecorrigeerd

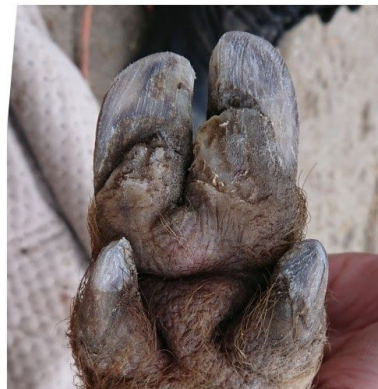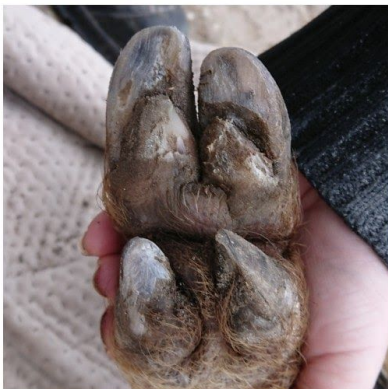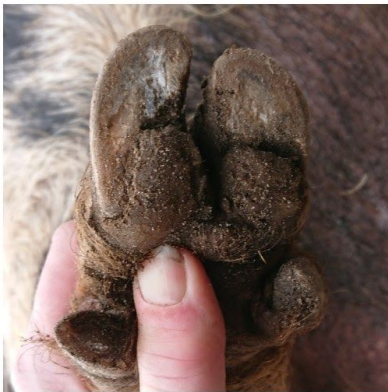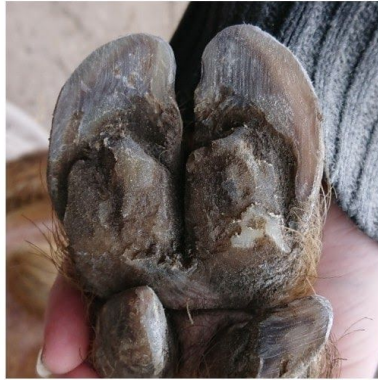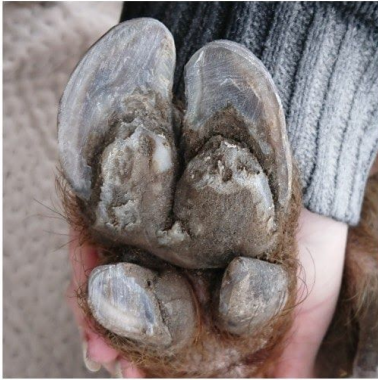Casus Bert - Kunekune - borg - 5 jaar



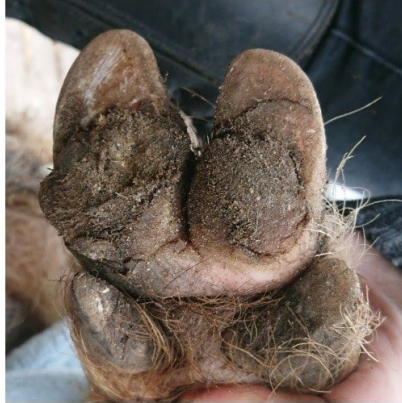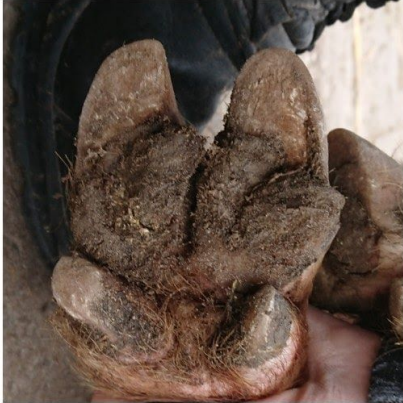februari 2021

Bekapt:

minimale trim
bodem uitgevlakt
draaiing teen achter
hersteld
aangetast weefsel zolen
verwijderd en groeven
blootgelegd en
schoongemaakt
Field Paste aangebracht



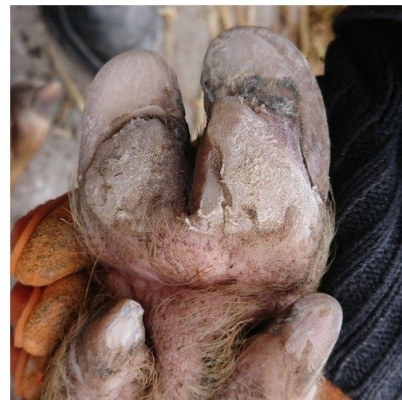
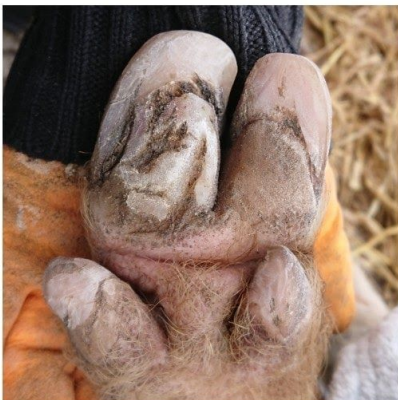
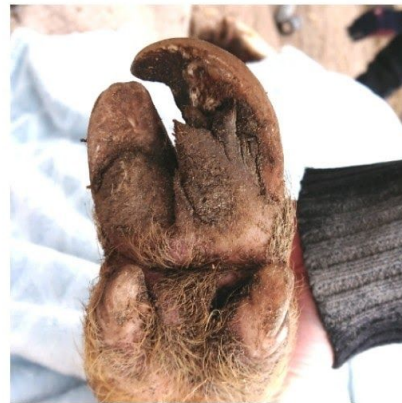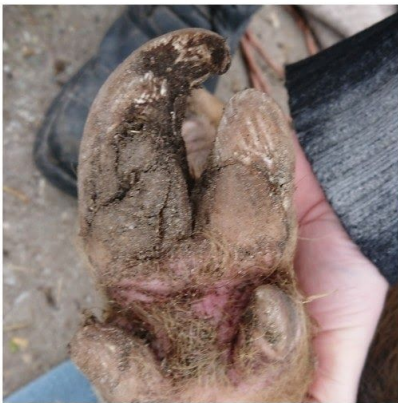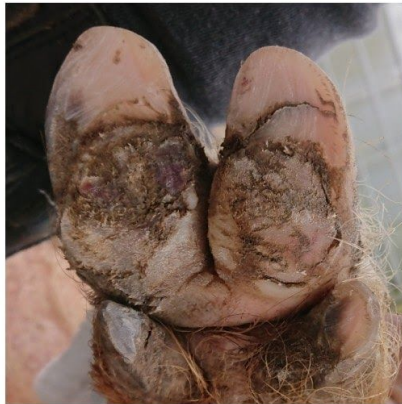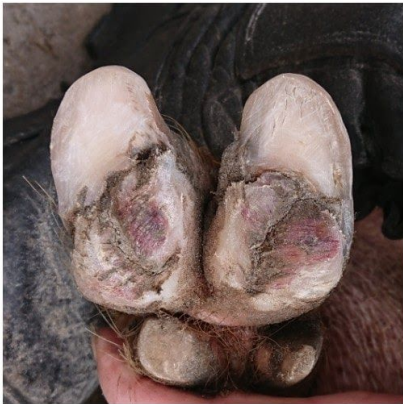Casus Ernie - Kunekune - borg - 5 jaar oud



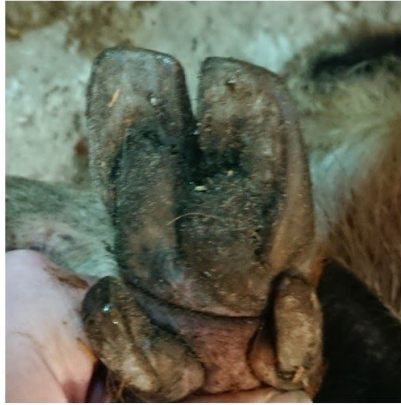
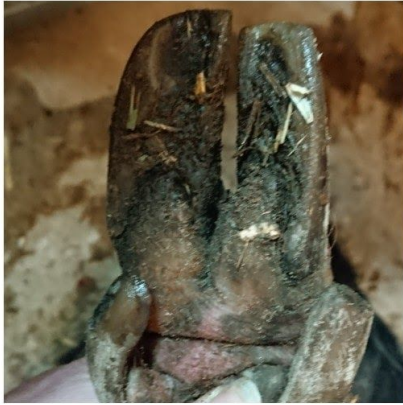Februari 2021

Bekapt:

voorpoten afgerond
achterpoten ingekort en
afgerond
bodem vlak gemaakt
aangetast weefsel en
eelt van zolen
verwijderd, groeven
blootgelegd en
schoongemaakt
behandeld met Field
Paste



Casus Janneke - Kunekune - zeug - 7 jaar oud



maart 2021

Bekapt:

Ingekort en afgerond
Bodem vlak en dragend
gemaakt
klauwwand terug gezet
aangetast weefsel
verwijderd
Behandeld met Field
Paste

